

УДК 616.24-002.5-036.112

## ***КЛИНИЧЕСКИЙ СЛУЧАЙ РАЗВИТИЯ ТУБЕРКУЛЕЗА У БОЛЬНОГО РАКОМ ЛЕГКОГО***

***Сысоев П.Г.***

*доцент кафедры фтизиатрии, кандидат медицинских наук, декан лечебного факультета*

*Ижевская государственная медицинская академия,*

*Ижевск, Россия*

***Целищева Л.И.***

*врач-фтизиатр,*

*Бюджетное учреждение здравоохранения Удмуртской Республики  
«Республиканская клиническая туберкулезная больница Министерства  
здравоохранения Удмуртской Республики»*

*Ижевск, Россия*

***Потанин А.О.***

*студент,*

*Ижевская государственная медицинская академия,*

*Ижевск, Россия*

***Давлятин Р.И.***

*студент,*

*Ижевская государственная медицинская академия,*

*Ижевск, Россия*

**Аннотация.** Научная проблема, касающаяся сочетания рака лёгких и туберкулёзного процесса, в современной литературе остаётся недостаточно изученной. Это, прежде всего, обусловлено низкой частотой одновременного

возникновения этих двух заболеваний. Указанное обстоятельство может создавать трудности в своевременной диагностике данных патологий.

Нужно отметить тот факт что, в последние годы наблюдается неуклонный рост числа больных со злокачественными новообразованиями на фоне напряженной ситуации с туберкулезом.

Рак легких увеличивает риск развития туберкулеза легких. В нашей статье мы предоставляем клинический случай развития туберкулеза у больного с раком легкого.

Исследования, направленные на поддержание бдительности в отношении развития туберкулеза у пациентов с онкологическими заболеваниями, по-прежнему сохраняют свою значимость.

**Ключевые слова:** рак легких, туберкулез, диагностика, настороженность, заболеваемость

## ***A CLINICAL CASE OF TUBERCULOSIS IN A PATIENT WITH LUNG CANCER***

***Sysoev P.G.***

*Associate Professor of the Department of  
Phthiology, Candidate of Medical Sciences,  
Dean of the Faculty of Medicine  
Izhevsk State Medical Academy,  
Izhevsk, Russia*

***Tselishcheva L.I.***

*phthiatrician,  
Izhevsk State Medical Academy,*

*Izhevsk, Russia*

***Potantin A.O.***

*student,*

*Izhevsk State Medical Academy,*

*Izhevsk, Russia*

***Davlyatshin R.I.***

*student,*

*Izhevsk State Medical Academy,*

*Izhevsk, Russia*

**Annotation.** The scientific problem concerning the combination of lung cancer and tuberculosis remains insufficiently studied in the modern literature. This is primarily due to the low frequency of simultaneous occurrence of these two diseases. This circumstance may create difficulties in the timely diagnosis of these pathologies. It should be noted that in recent years there has been a steady increase in the number of patients with malignant neoplasms against the background of the tense situation with tuberculosis. Lung cancer increases the risk of developing pulmonary tuberculosis. In our article, we present a clinical case of tuberculosis in a patient with lung cancer. Research aimed at maintaining vigilance against the development of tuberculosis in patients with cancer remains important.

**Keywords:** lung cancer, tuberculosis, diagnosis, alertness, morbidity

**Введение.** На сегодняшний день рак легких занимает одно из первых мест среди всех видов рака. Установлено, что рак легких является фактором риска

на развитие туберкулеза, как вследствие общего снижения иммунитета, так и иммуносупрессивного воздействия противоопухолевой терапии [1, 2, 3].

Кроме этого, факторами еще большего риска развития туберкулеза при раке легких являются перенесённая ранее инфекция, злоупотребление алкоголем, курение, хроническая обструктивная болезнь легких и сахарный диабет [4]. Также, несмотря на наличие современных методов диагностики, туберкулезные изменения в легких у онкологических больных часто ошибочно расцениваются как метастазирование опухоли, что приводит к поздней диагностике туберкулеза [5,6,7].

Таким образом, работы, посвященные сохранению настороженности на развитие туберкулеза у онкологических больных, продолжают быть актуальными.

В нашей статье мы предоставляем клинический случай развития туберкулеза у больного с раком легкого.

**Клинический случай.** Пациент С., 63 года, поступил в туберкулезную больницу с жалобами на одышку при незначительной физической нагрузке, кашель с мокротой слизисто-гнойного характера, общую слабость и повышение температуры тела до 38,5°C.

Из анамнеза известно, что первые ухудшения здоровья пациент заметил два года назад, когда у него появился нечастый кашель, периодическое повышение температуры тела до 37,9°C. При этом за медицинской помощью мужчина не обращался, а самостоятельно принимал жаропонижающие, противовирусные средства - без эффекта. Через месяц с момента появления первых симптомов, стал отмечать постепенное ухудшение самочувствия: кашель участился, стала отходить мокрота зелёного цвета, появилась одышка при ходьбе, увеличение температуры тела до 38,5°C. После этого пациент обратился к терапевту по

месту жительства, где была проведена рентгенография органов грудной клетки и выявлена внебольничная левосторонняя нижнедолевая пневмония. Был направлен на госпитализацию в инфекционную больницу для последующего лечения.

Больной прошел курс двухнедельной антибактериальной терапии. На фоне проведенного лечения состояние пациента оценивалось без положительной динамики.

В процессе дальнейшего обследования была проведена фибробронхоскопия с биопсией левого бронха. По гистологическому заключению установлена умеренно дифференцированная плоскоклеточная ороговевающая карцинома нижнедолевого бронха слева (Рис.1).

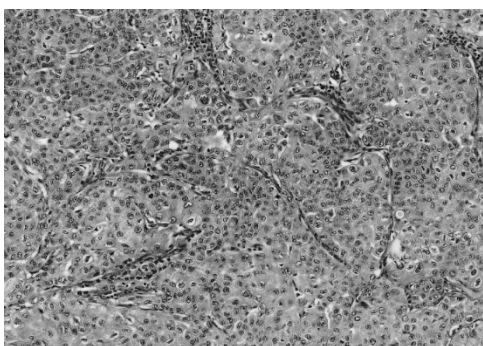


Рис.1 Гистологическая картина биоптата левого бронха

Также была проведена компьютерная томография органов грудной клетки, на которой было выявлено наличие образования до 4,5 см в диаметре и ателектаза в нижней доле левого легкого.

В дальнейшем пациент был переведен в онкологический диспансер на стационарное лечение, где прошел курс конформной химиолучевой терапии. После стационарного этапа пациенту была назначена поддерживающая амбулаторная терапия и даны рекомендации по дальнейшим контрольным обследованиям. К сожалению, пациент не придерживался данных ему рекомендаций и пришел на контрольные мероприятия только через 2 года,

когда была сделана контрольная компьютерная томография органов грудной клетки. Заключение: первичный процесс в корне левого легкого достоверно не визуализируется. Гиповентиляция нижней доли левого легкого с признаками постлучевого пневмонита. Данных за метастазирование в зоне исследования достоверно не выявлено. Инфильтративно-очаговое изменение нижней доли левого легкого воспалительного генеза. Учитывая выявленные изменения, пациент был направлен к фтизиатру для исключения туберкулеза органов дыхания. Фтизиатром было рекомендовано провести курс противовоспалительной терапии и проведение микроскопии мокроты на кислотоустойчивые микобактерии (КУМ) и провести контрольное лучевое исследование через 3 недели.

Согласно данным рекомендациям пациент в течение 3-х недель получал противовоспалительное лечение у терапевта по месту жительства, результаты микроскопии на КУМ отрицательные. По окончании данного лечения была проведена повторная спиральная компьютерная томография органов грудной клетки. Заключение: признаки объемного образования в нижней доле левого легкого, с признаками распада в верхнем сегменте нижней доли левого легкого – Рак легкого с распадом? фиброзно-кавернозный туберкулез? Гиповентиляция нижней доли левого легкого с признаками постлучевого пневмонита. Данных за метастазирование в зоне исследования достоверно не выявлено. Инфильтративно-очаговые изменения нижней доли левого легкого с отрицательной динамикой -вероятнее туберкулез.

Пациент был представлен на врачебную комиссию туберкулезной больницы и был взят на диспансерный учет с диагнозом: Инфильтративный туберкулез левого легкого МБТ(-). Далее пациент был госпитализирован в туберкулезную больницу для дальнейшего лечения.

Обзорная рентгенограмма ОГК от 31.07.2024(Рис.№2) в сравнении с 27.09.2024 (Рис.№3)

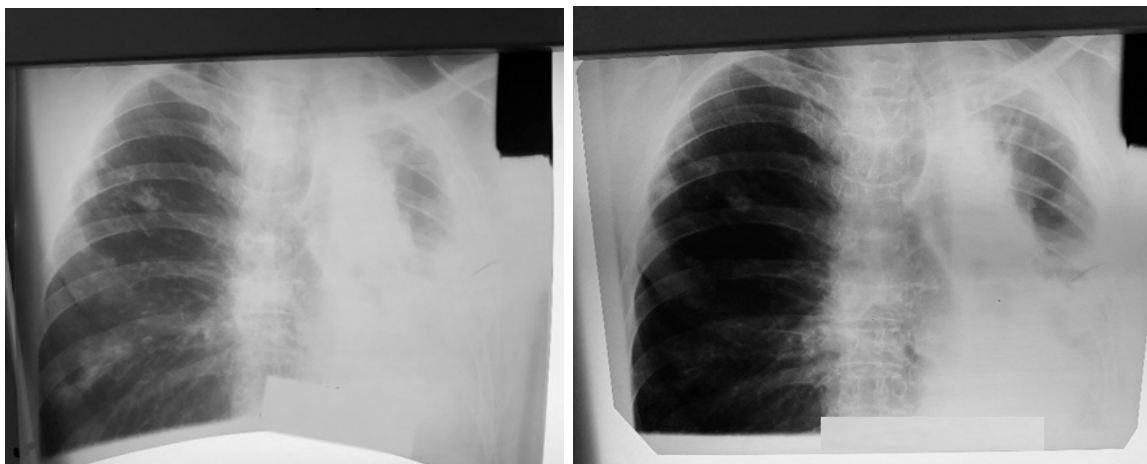


Рис.2 Обзорная рентгенограмма ОГК от 31.07.24    Рис.3 Обзорная рентгенограмма ОГК от 27.09.24

Заключение: Динамики нет.

Обзорная рентгенограмма ОГК от 27.09.2024(Рис.№4) в сравнении с 22.10.2024 (Рис.№5)

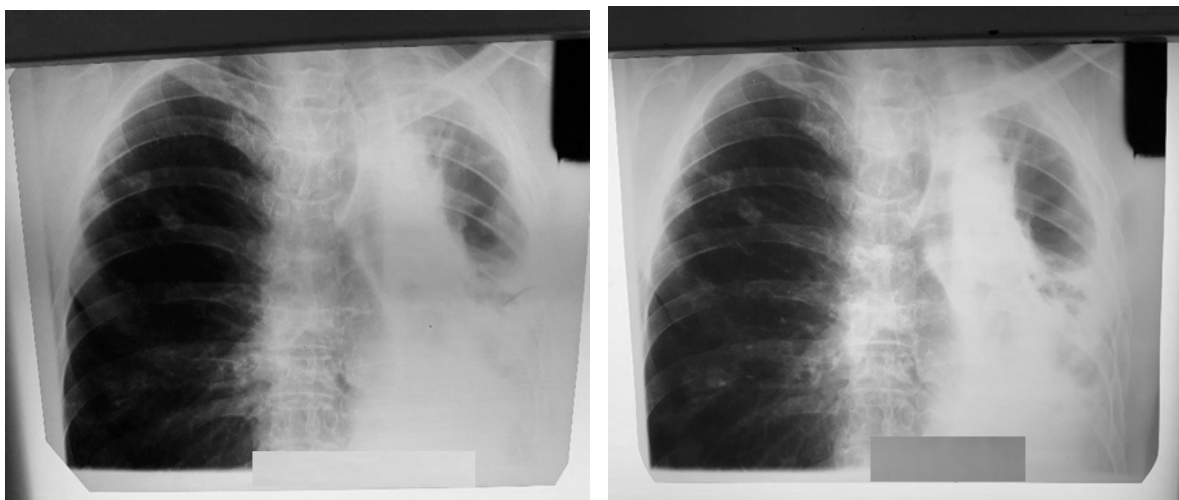

Рис.4 Обзорная рентгенограмма ОГК от 27.09.24    Рис.5 Обзорная рентгенограмма ОГК от 22.10.24

Заключение: Динамики нет.

Состояние пациента оценивается как средняя степень. Пациент отказался от дальнейшего стационарного лечения, в связи с этим был выписан.

**Заключение.** Данный клинический случай заставляет нас задуматься о трудностях своевременной диагностики туберкулеза и рака легких. Применение соответствующих нормативно-правовых документов в повседневной практике различных медицинских специалистов, совместная

работа с противотуберкулезными и онкологическими диспансерами, а также использование телемедицинских технологий помогут избежать поздней диагностики этих опасных и непредсказуемых заболеваний, что приведет к снижению числа пациентов в неизлечимом состоянии.

### Библиографический список

1. Российское Общество Фтизиатров, Национальная ассоциация некоммерческих организаций фтизиатров "Ассоциация фтизиатров". Клинические рекомендации – Туберкулез у взрослых – 2022-2023- 2024 (04.03.2022); 5-23.
2. Ассоциация онкологов России, Общероссийская общественная организация «Российское общество клинической онкологии». Клинические рекомендации – Злокачественное новообразование бронхов и легкого; 3-20.
3. Стогова Н.А. Клинико-морфологические аспекты сочетания туберкулеза и рака легких // Вопросы онкологии. – 2022. 68 (1): 75-78. DOI: 10.37469/0507-3758-2022-68-1-75-79
4. Русских О.Е., Сысоев П.Г., Афанасьев Е.И., Александров В.А., Волкова А.Г., Кавуненко А.А. Диагностика туберкулеза у больного с сахарным диабетом при отсутствии бактериовыделения (клинический случай) // Вестник современной клинической медицины. 2020. Т. 13. № 1. С. 77-79.
5. Плотников В.П., Перминова И. В., Черных Е. Е., Лаптев С. П. Случай сочетания рака легкого и фиброзно-кавернозного туберкулеза легких // Туберкулез и болезни легких. – 2019. 97 (1): 35-37. DOI: 10.21292/2075-1230-2019-97-1-35-40



6. Шкляев А.Е., Максимов К.В., Григорьева О.А. МРТ диагностика функциональной диспепсии //Digital Diagnostics. – 2021. – №2 (1). – С.12–13.
7. Русских О.Е., Савинцева Е.В., Кудлай Д.А., Докторова Н.П., Сысоев П.Г. Кожный тест на основе антигенов *Mycobacterium tuberculosis* (ESAT-6 и CFP-10) для выявления туберкулезной инфекции в мировой практике // Пульмонология. 2023. Т. 33. № 4. С. 559-567.

*Оригинальность 86%*